Ueber seltene Befunde bei Appendicitis

1. Fall: Empyem und Hydrops des Wurmfortsatzes mit Jnvagination des Coecumkopfes.

2. Fall: Ein Fall von permanenter Appendixfistel.

(Mit Abbildungen.)

Jnauguraldissertation

zur Erlangung der Doktorwürde in der gesamten Medizin

verfasst

und einer hohen medizinischen Fakultät der kgl. bayer. Ludwig-Maximilians-Universität zu München

vorgelegt von

Eugen Kretzmer, cand. med. aus M.-Gladbach.

Referent: Herr Geheimer Rat Prof. Dr. v. Angerer.

1907.

Druck von Otto Böck, München.

Ueber seltene Befunde bei Appendicitis

1. Fall: Empyem und Hydrops des Wurmfortsatzes mit Jnvagination des Coecumkopfes.

2. Fall: Ein Fall von permanenter Appendixfistel.

(Mit Abbildungen.)

ACAD. MED. BIBL.

Jnauguraldissertation

zur Erlangung der Doktorwürde in der gesamten Medizin

verfasst

und einer hohen medizinischen Fakultät der kgl. bayer. Ludwig-Maximilians-Universität zu München

vorgelegt von

Eugen Kretzmer, cand. med. aus M.-Gladbach.

Referent: Herr Geheimer Rat Prof. Dr. v. Angerer.

1907.

Druck von Otto Böck, München.

Meinen lieben Eltern.

Neben den vielen Bildern von typischen Veränderungen des Wurmfortsatzes im Verlaufe der Appendicitis, welche sich dem Chirurgen bei den Appendicitisoperationen darbieten, finden sich relativ häufig auch Fälle, die ungewöhnliche Verhältnisse erkennen lassen und daher ein besonderes Interesse beanspruchen können. Zwei derartige besonders interessante Fälle aus der Münchner Chirurgischen Universitäts-Klinik sollen in Folgendem beschrieben werden:

1. Fall: Am 31. Dezember 1904 wurde der 40 Jahre alte Schuhmacher Michael Riedl in die Chirurgische Universitätsklinik zu München aufgenommen. Patient gab an, seit mehreren Jahren zwei bis dreimal jährlich heftige Leibschmerzen bekommen zu haben, die sich hauptsächlich rechts lokalisierten und ihn zwangen, das Bett zu hüten. Die Anfälle dauerten 2 bis 3 Tage. Erbrechen trat nie auf. Nach Ablauf der Anfälle ging Patient wieder seiner Arbeit nach. 4 Tage vor der Aufnahme, am 27. Dezember 1904, bekam er einen Schüttelfrost und heftige Leibschmerzen, häufiges Aufstossen, jedoch kein Erbrechen. Der Stuhlgang blieb aus, Winde gingen dagegen ab, der Leib war etwas aufgetrieben. Patient glaubte, dass der Anfall wie gewöhnlich bald zurückgehen werde und liess daher erst am 30. Dezember einen Arzt holen, als sich sein Zustand verschlimmert hatte. Der Arzt schickte Pat. zwecks Vornahme einer Operation sofort in die Klinik.

Aufnahmestatus: Pat. ist mittelmässig genährt und zeigt leichte Facies abdominalis, die Zunge ist etwas belegt, feucht, die Atmung beschleunigt. Hin und wieder ist Singultus, kein Erbrechen gegeben.

Lungen: Links hinten unten leichte Schallverkürzung, über beiden Lungen sind einzelne Rasselgeräusche zu hören.

Herz: Ohne besonderen Befund. Puls 96, voll, regelmässig.

Abdomen etwas aufgetrieben, Bauchwand besonders rechts kontrahiert; in der rechten Unterbauchgegend besteht ausgesprochene Druckempfindlichkeit. Daselbst findet sich auch eine gut handtellergrosse, deutliche Dämpfung und ein grosser leicht palpabler Tumor. Der Wurmfortsatz ist nicht zu fühlen.

Sofort wurde in der Annahme, dass ein grosser perityphlitischer Abscess vorliege, in Aethernarkose die Operation von Herrn Privatdozenten Dr. Gebele ausgeführt. Bei Eröffnung der Peritonealhöhe entleerte sich wider Erwarten kein Eiter, dagegen zeigten sich Verwachsungen von Netz und Darm. Nach Lösung derselben lag ein etwa faustgrosser Tumor vor, der sich nach unten und hinten zu einem gut daumendicken Strang, welcher überall fest mit den umliegenden Dünndarmschlingen verwachsen war, verjüngte. Der Tumor stellte den in das Coecum invaginierten Wurmfortsatz dar. Der weit nach unten ragende prall gefüllte und verdickte Processus vermiformis wurde nun isoliert, die mit dem Wurmfortsatz verwachsene Partie des Coecums reseziert und der ganze Tumor (Appendix + Coecumkopf) entfernt. Verschluss der Wunde mit durchgreifenden Nähten; Einlegen eines Tampons; Deckverband.

Nach Kochsalzinfusionen und Kampherinjektion erholte sich Pat. sehr rasch, die anfänglich sehr reichliche Eitersekretion aus der Tamponstelle liess bald nach, die Wundheilung ging glatt von statten, sodass Pat. am 29. Januar 1905 nahezu geheilt entlassen werden konnte.

Der exstirpierte Wurmfortsatz hat ein Gewicht von 124,2 gr. bei einer Länge von 18 cm. und einer grössten Circumferenz von 16,5 cm. Die Gestalt ist im Ganzen die einer Birne mi langem abnorm dickem Stiele. Der Kopf des birnförmigen proximalen Teiles, der keine Oeffnung nach dem Coecum hin zeigt, ist von graugelblich verfärbter Coecalschleimhaut, dem Rest der resezierten Coecumpartie überzogen. Die Aussenfläche des birnförmigen Teiles ist unregelmässig gestaltet, mit Furchen und Wülsten versehen; besonders fällt eine tiefere Furche auf, welche etwa um die Mitte dieses Teiles rings herum läuft. Die Färbung ist infolge zahlreicher injizierter Gefässe graurötlich. Der unter stumpfem Winkel abgehende, einem dicken Stiel der Birne gleichende distale Teil hat glatte Ober-

fläche und ist namentlich im verjüngten Endteil mit vielen, feinen Gefässen versehen, die dort eine bläulichrote Färbung hervorrufen. An der Seite des Mesenteriolumansatzes sind reichliche lappige Fettauflagerungen vorhanden. Die Konsistenz des ganzen Gebildes ist zum Teil prall elastisch, zum Teil, namentlich im proximalen Abschnitt, sehr derb.

Ansicht des Wurmfortsatzes zu Fall I.

Auf dem Längsdurchschnitt ergibt sich Folgendes: Der birnförmige proximale Teil zeigt eine enorm verdickte, derbfibröse Wandung, welche namentlich gegen das Coecum hin sehr mächtig ist und hier eine Dicke von über $2\frac{1}{2}$ cm erreicht. Ziemlich excentrisch gelegen, näher der Ansatzlinie des Mesenteriolums, befindet sich eine kleinwallnussgrosse Höhle, die mit einer dickrahmigen gelblichen Masse erfüllt ist, welche makroskopisch als durch die Conservierungsflüssigkeit eingedickter Eiter erscheint. Distal von dieser liegt eine zweite, viel kleinere, mit der gleichen Masse erfüllte Höhle, an deren Wand einige schon makroskopisch als Mucosareste imponierende Stellen erkennbar sind. Beide Höhlen werden durch eine über 1 cm dicke derbe, fibröse Scheidewand zwar völlig getrennt, doch ist an einer Stelle eine Art obliterierter Verbindungskanal erkenn-

bar, sodass wohl ursprünglich eine grössere Abscesshöhle vorlag. Weiter distalwärts von der kleineren Eiterhöhle, am Ansatz des stielförmigen an den birnförmigen Teil, ist wieder ein derbes bindegewebiges Septum vorhanden. Der stielförmige Teil des Wurmfortsatzes weist bei viel dünnerer Wand ein geräumiges Lumen auf, das mit einer weissen, gelatineartigen Masse erfüllt ist, die schon makroskopisch als eingedickter Schleim erkennbar ist. Im peripherstenTeil des Wurmes ist abermals eine kurze Strecke bindegewebig obliteriert und der weiter distal noch erhaltene Teil des Lumens mit der gleichen gelatineartigen Masse erfüllt und dilatiert. (Haselnussgrosse Schleimcyste.)

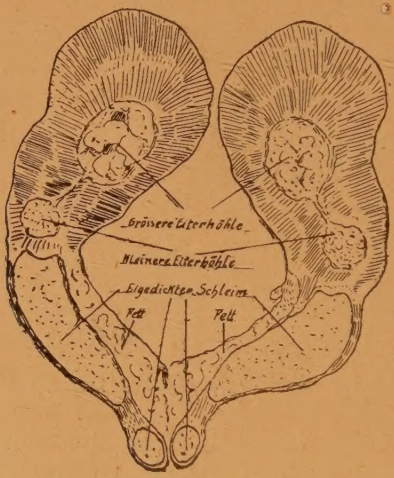

Ansicht des Durchschnittes durch den Wurmfortsatz zu Fall I

Behufs mikroskopischer Untersuchung des Präparates wurden 4 Schnitte angefertigt, und zwar zwei Schnitte von verschiedenen Stellen der sehr dicken Wandung des proximalsten Teiles, die auch die Wand der Eiterhöhle trafen, ferner ein Schnitt durch das Septum zwischen der kleineren Eiterhöhle und dem dilatierten schleimhaltigen distalen Teil und ein Schnitt durch die dünnere Wandung des distalen Teiles.

Präparat 1. Proximaler Teil mit Abscesswand.

Die enorm dicke Wandung besteht aus einem derben, parallelfaserigen, ziemlich zellarmen, von grösseren und kleineren Blutgefässen namentlich Capillaren durchzogenen Bindegewebe

mit grossen, schmalen, spindelförmigen Zellen. Zerstreut zeigen sich kleine und grössere Blutextravasate, die letzteren namentlich nach der Peripherie zu. Von der Schleimhaut sind nirgends Reste nachweisbar. Stellenweise sind Muskelfasern mit ihren stäbchenförmigen Kernen vorhanden und zwar vorwiegend im peripheren Teil der Wandungen; an einer Stelle ist noch ein grösserer zusammenhängender Rest der Muscularis erhalten geblieben. Die Bindegewebsmasse ist überall von Rundzellen durchsetzt, jedoch in der Peripherie nur spärlich, während zentralwärts die Infiltration immer mehr zunimmt und in der Abscesswand ausserordentlich dicht wird, um dann in die reine Leucocytenmasse des zentral gelegenen Eiters überzugehen.

Präparat 2. Von einer anderen Stelle dieser dicken fibrösen Wand, zeigt dieselben Verhältnisse, jedoch fast gar keine Reste von Muskulatur.

Präparat 3. Gegend des Septums. Proximal vom Septum liegt in der Mitte wieder die zentrale Leucocytenmasse, der Eiter vor. Die Schleimhaut ist hier in inselförmigen Resten noch erhalten; auf der einen Seite im Schnitt bildet sie eine ziemliche Strecke weit die Wandauskleidung. Die Cylinderepithelien sind dort überall gut erhalten, meist in Becherzellen umgewandelt. Der Schleimhaut liegt der Eiter entweder direkt auf oder ist von ihr durch ein schmales Band homogenen Schleims getrennt. Follikel fehlen gänzlich. Das interglanduläre Gewebe der Mucosainseln zeigt dichte, kleinzellige Infiltration. Die Rundzellen durchwandern vielfach die Schleimhaut. Die Muscularis Mucosae ist erhalten und kaum verändert. Darauf folgt peripherwärts von Rundzellen mässig durchsetztes Bindegewebe mit Resten der Muskulatur.

Das Septum selbst besteht aus derbem Bindegewebe mit ziemlich unregelmässigem Faserverlaufe. Die eigentlichen Bindegewebszellen sind spärlich. Der der Eiterhöhle zugewandte Teil des Septums zeigt dichte, kleinzellige Infiltration und Blutextravasate, während das Gewebe nach der distalen (Schleim-) Seite hin immer zellärmerer wird.

Das Lumen enthält distal vom Septum grosse homogene Schleimmassen. Die innere Auskleidung der Höhle wird stellenweise noch von kubischen, zum Teil sehr stark abgeplatteten

Epithelien, die in glatter Reihe liegen, stellenweise aber vom Bindegewebe selbst gebildet. Drüsen fehlen hier vollständig. Die auch hier dicke bindegewebige Wandung zeigt in ihrem peripheren Teil eine dünne, noch fast continuirliche Muskelschicht.

Präparat 4. Distaler Teil zeigt ebenfalls zentrale homogene Schleimmassen. Die Wandung besteht auch hier aus verdicktem, rundzellig infiltriertem Bindegewebe. Die Schleimhaut ist bis auf einen niedrigen Epithelsaum zugrunde gegangen. Die Muscularis ist grossenteils noch gut erhalten, aber ebenso wie die Submucosa von Rundzellen durchsetzt.

Es sind demnach bei dem Wurmfortsatz nach dem Inhalt wie auch nach dem Verhalten der Wandung zwei verschiedenartige Teile zu unterscheiden, welche durch ein bindegewebiges Septum voneinander getrennt sind. Dieses Septum ist bei dem schon seit Jahren an appendicitischen Attacken leidenden Patienten relativ frühzeitig durch bindegewebige Obliteration entstanden, wie sie auf der Basis entzündlicher Vorgänge im Lumen des Wurmfortsatzes an allen Stellen vorkommen kann. Dadurch wurde der distale Teil des Wurmes völlig abgeschlossen. Nach Ribbert ist eine derartige Obliteration wahrscheinlich ausnahmslos auf entzündliche Vorgänge zurückzuführen und von der typischen, vom Ende des Processus vermiformis ausgehenden Obliteration, welche er für einen physiologischen Vorgang hält zu unterscheiden. In dem abgeschlossenen distalen Teile kam es zu einer Stauung des Drüsensekretes. Nach O. Lanz (Die pathol. anat. Grundlagen der Appendicitis: Beiträge zur klin. Chirurgie 38,I) der auf die Cysten — und Empyembildung nach entzündlichen Obliterationen der Appendix näher eingeht, kommt es zur Bildung einfacher Cysten, wenn zur Zeit der Entstehung der Obliteration oder Striktur im Wurmfortsatz gerade keine eitererregenden Bakterien anwesend sind. Jedoch können nach ihm Schleimcysten auch secundär aus einem Empyem durch Zugrundegehen der Bakterien entstehen. Durch Stauung des Drüsensekretes tritt Atrophie der Schleimhaut ein, das Epithel geht ein. Das Lumen dehnt sich solange aus, als in dem abgeschnürten Teile Drüsen noch erhalten sind; durch Druckatrophie gehen dieselben später zugrunde. Auch Sonnenburg (Pathologie und Therapie der Perityphlitis. Deutsche Zeitschrift für

Chirurgie 1894) betont, dass eine Ursache für die Zersetzung des Drüsensekretes in einem abgesperrten Teile des Wurmfortsatzes nicht vorhanden sei, wenn der Obturationsprozess in eine Zeit falle, in der virulente Mikroben in dem betreffenden Teile fehlen.

Die Ansammlung und Stauung des schleimigen Sekretes führt zu einem Zustand, der meist als Hydrops des Processus vermiformis bezeichnet wird. Ihm entspricht das Verhalten, das in unserem Falle der distale stielförmige Teil des Wurmfortsatzes zeigt. Nach der oben erwähnten Anschauung von Lanz, dass auch secundär durch Zugrundegehen der Bakterien aus einem Empyem eine einfache Cyste entstehen kann, könnte auch hier ursprünglich ein Empyem bestanden haben, das sich erst nachher schleimig veränderte. Jedoch macht das mikroskopische Bild der Wand des distalen Teiles dieses wenig wahrscheinlich, da hier ein wenn auch niedriger Epithelsaum erhalten ist, die bindegewebige Verdickung und Infiltration nicht sehr bedeutend und die Muscularis grossenteils noch gut erkennbar ist.

Bei den durch den Hydrops des Wurmfortsatzes bedingten histologischen Wandveränderungen steht die Druckatrophie der Schleimhaut und der Musculatur neben fibröser Degeneration der Wand im Vordergrunde. P. Klemm (Ueber Cystenbildung aus Resten des Processus vermiformis. Münchn. Med. Wochenschrift 1905) gibt an, dass die Muscularis bei Hydrops durch die Bestrebungen, das sich stauende Sekret auszutreiben, hypertrophiere. Ribbert (Beiträge zur normalen und pathologischen Anatomie des Wurmfortsatzes. Virchow's Archiv Bd. 132) fand dagegen bei seinen 6 Fällen von Hydrops der Appendix nirgend hypertrophische, wohl aber bei einigen der Präparate atrophische Muskulatur. Sprengel hält mit Recht bei hochgradiger Dilatation hinter völligem zentralen Verschluss eine erhebliche Hypertrophie der Muscularis für unwahrscheinlich, weil sie an dem unfruchtbarem Bemühen, den Inhalt auszutreiben, bald erlahme. Im Anfange, solange das Widerspiel der Kräfte dauert, sei eine Hypertrophie der Muscularis immerhin denkbar. Der mikroskopische Befund bei dem vorliegenden Falle zeigt deutliche Atrophie der Muscularis. Der Verlust des Schleimhautepithels braucht nach Ribbert nicht allein die Folge der Dila

tation zu sein, sondern dasselbe kann auch bereits durch den krankhaften Prozess zerstört sein, welcher zu der das Lumen unterbrechenden Verwachsung führte.

Abgesehen von der Obliteration in der Continuität des Lumens ist auch ein völliger Verschluss des Wurmfortsatzes an der Einmündungsstelle in das Coecum, welcher ebenfalls durch einen obliterierenden Entzündungsprozess entstanden ist, am Präparat zu erkennen. Auch in dem proximalen Teile des Wurmes wird sich daher ursprünglich ein Hydrops gebildet haben. Es kam jedoch später vom Coecum her zu einer secundären, eitrigen Infektion dieses Hydrops durch Darmbakterien und damit zu den intensiven eitrigen Entzündungsprozessen, deren Endresultat der proximale Teil des Präparates auf dem Durchschnitt sowohl makroskopisch wie mikroskopisch deutlich erkennen lässt. Hier wurde also aus dem Hydrops ein Empyem.

Nach Sprengel ist die Definition des Wurmfortsatzempyemes unter den Autoren schwankend. Nicht jede Eiteransammlung im Wurmfortsatz sei als Empyem zu bezeichnen, sondern die Mehrzahl der Autoren habe im engeren Sinne bei der Bezeichnung des „Empyems“ nur die Fälle im Auge, bei denen es hinter einer wirklichen Verengerung, einer narbigen Striktur, zur allmählichen Anstauung eines wenig virulenten, immerhin aber purulenten oder häufig mukopurulenten Sekretes kommt. Das Empyem in diesem Sinne stehe demnach dem Hydrops des Processus vermiformis näher als der mehr oder weniger starken Eitersekretion des acuten oder subacuten Anfalles. O. Lanz erwähnt eine Beobachtung, die es wahrscheinlich macht, dass einfache Cysten des Processus vermiformis gelegentlich infiziert werden, sei es, dass latente Keime, sei es, dass Secundärinfektionen vom Darme ans im Spiele sind.

Für das Empyem des Wurmfortsatzes im engeren Sinne ist eine hochgradige derbe, bindegewebige Verdickung der Wandung charakteristisch, wie sie bei dem birnförmigen Teile des vorliegenden Präparates in so eklatanter Weise zutage tritt. Die Ursache für diese Erscheinung ist durch den beständigen entzündlichen Reiz der im Inneren befindlichen Eitermassen gegeben, welche durch das Abgeschlossensein zu sehr an Virulenz verloren haben, um Wandzerstörungen bewirken zu können

Erreichen die Entzündungsprozesse eine gewisse Intensität und dauern sie lange genug an, so wird die Schleimhaut des betreffenden Teiles zerstört, wie sie denn auch in unserem Fall im proximalen Abschnitt völlig fehlt. Bei geringeren Graden von Empyem des Wurmfortsatzes sind dagegen nicht selten sämtliche Schichten der Wand wohl erhalten, z. B. in einem von Lockwood beschriebenen Falle; freilich weisen sie dann immer Entzündungserscheinungen auf. Die in der Gegend des Septums nahe der kleineren Abscesshöhle wohl erhaltenen, ebenfalls entzündliche Erscheinungen zeigenden Schleimhautinseln mit Drüsen lassen demnach darauf schliessen, dass hier an dieser Stelle die eitrige Entzündung keinen hohen Grad und keine lange Dauer erreicht hat. Ferner kann an dieser Stelle auch keine erhebliche hydropische Stauung und Dilatation, wie in den weiter distal gelegenen Teilen bestanden haben. Dass auch die Muskulatur in dem proximalen Teile mit den Eiterhöhlen bei weitem mehr gelitten hat als in dem nur hydropisch veränderten distalen Abschnitt, erscheint ohne weiteres begreiflich.

Fälle, bei welchen der Processus vermiformis infolge von Hydrops oder Empyem eine ähnliche Ausdehnung wie der vor liegende erreicht, gehören entschieden zu den Ausnahmen. Die bereits erwähnten 6 Fälle von Hydrops, welche Ribbert in seinen Beiträgen zur normalen und pathologischen Anatomie des Wurmfortsatzes beschreibt, zeigen alle nur relativ geringe Grösse. Der Inhalt war bei einigen eine weisse, zähe, durch Alkoholhärtung geronnene, bezw. eingedickte Masse.

R. Mesley und V. Pauchet (Gazette des Hôspitaux) beschreiben einen stark dilatierten Wurmfortsatz, dessen Innenwand teilweise mit Verkalkungen bedeckt war. Den Inhalt bildeten 390 gr einer gelatinösen Masse. Die 63jährige Patientin hatte in ihrer Jugend Anfälle von Perityphlitis gehabt, war dann aber bis 13 Tage vor der Operation völlig gesund geblieben.

Ein Fall von besonders grossem Hydrops Processus vermiformis ist der von P. Guttmann (Centralblatt für Chirurgie 1891) beschriebene. Es handelte sich um die Leiche einer 70jährigen Frau. Der Wurmfortsatz war 14 cm lang bei einem Umfange von 21 cm.

Ferner wäre hier ein von Brieger (Archiv für klin. Chirurgie 1893) angeführter Fall von Hernia inguinalis dextra mit Incarcerationserscheinungen zu erwähnen. Im Bruchsacke befand sich ein zweikindskopfgrosser Sack mit dicker muskulöser Wand, den der betreffende Autor für den cystisch entarteten und hydropisch ausgedehnten Processus vermiformis hielt im Hinblick auf eine früher überstandene Perityphlitis.

Ein Punkt muss noch näher berücksichtigt werden, nämlich die Invagination des Coecumkopfes durch den Wurmfortsatz in unserem Falle. Der Wurmfortsatz selbst ist nicht umgestülpt, sondern überall ist die Serosa nach aussen gekehrt. Die Einstülpung des Coecumkopfes ging nicht soweit, dass die Einmündungsstelle des Ileum verlegt worden wäre. Die Ursache der seltenen Erscheinung muss in der Grösse und Festigkeit der ganzen Appendix, insbesondere des eminent derben birnförmigen proximalen Teiles gesucht werden. Bei der Länge und Härte des Processus vermiformis ist es wahrscheinlich, dass derselbe irgendwo im Becken mit der Spitze auf einen Widerhalt gelangte, sodass die Einstülpung des Coecumkopfes durch das weitere Wachstum erklärlich scheint.

Schematische Darstellung der Invagination des Coecumkopfes.

Die Invagination der Appendix in das Coecum ist eine

ungewöhnliche Erscheinung und meist mit einer vollständigen oder teilweisen Umstülpung des Wurmfortsatzes selbst verbunden, der dabei wenig oder gar nicht vergrössert erscheint. Einen Fall, bei dem ein so grosser Processus vermiformis in das Coecum eingestülpt wäre wie der vorliegende, vermochte ich in der Litteratur nicht aufzufinden.

Unter den Fällen, welche D. Ackermann (Ueber die Umstülpung des Processus vermiformis und ihre Beziehung zur Intussusception. Beiträge zur klin. Chirurgie Bd. 37) anführt, zeigt Fall 10 einige Aehnlichkeit mit den vorliegenden Verhältnissen. Derselbe betrifft ein 2 Jahre 10 Monate altes Kind, das seit einem Jahre abwechselnd an Durchfall und Verstopfung gelitten hatte und schliesslich einen Anfall von heftigen Leibschmerzen bekam. Rechts vom Nabel war eine Resistenz fühlbar. Die Operation zeigte ein durch entzündliche Infiltration verdicktes, mit den angrenzenden Dünndarmschlingen verwachsenes Coecum und einen verdickten, mit Exsudat bedeckten Wurmfortsatz, dessen Basis in das Coecum invaginiert war. Man hatte den Eindruck, als ob die Wurzel des Wurmfortsatzes sich in das Coecum eingesenkt und dessen hintere Wand mitgenommen hätte. So war eine Einstülpung von der Grösse eines Fingergliedes entstanden, aus der sich der Wurmfortsatz wie der Stiel eines Pilzes erhob. Die Appendix war, wie sich nach der Abtragung zeigte, an der Basis völlig obliteriert.

Zu seinem Falle bemerkt der Autor: Diesen merkwürdigen Befund bin ich geneigt, dem primären Auftreten einer Appendicitis zuzuschreiben. Denn der Wurmfortsatz war verdickt, obliteriert, wies Adhäsionen auf und war mit noch teilweise frischem Exsudat bedeckt. Infolge ihrer Härte und Festigkeit hat dann wahrscheinlich die Wurzel des Processus vermiformis die Veranlassung zu der Intussusception gegeben, wie ein Polyp oder ein geschrumpftes Darmstück, oder gar wie eine tuberkulöse Lymphdrüse, die in einem von mir operierten Falle eine Invagination hervorgerufen hatte.

Wie in dem vorliegenden Falle so war auch bei diesem Kind durch die nur geringgradige Invagination die Darmpassage nicht verlegt, sodass dementsprechende Symptome fehlten.

Zweiter Fall: Am 16. Juli 1906 suchte der 24jährige Musiklehrer Anton Riebl die chirurg. Universit.-Klinik zu München auf. Die Anamnese ergab, dass Pat. als Kind von 3 Monaten an einer eingeklemmten rechtsseitigen Leistenhernie operiert worden war. In dem Bruchsacke habe sich der Blinddarm eingeklemmt vorgefunden und sei eine Eiterung konstatiert worden. Die Wunde sei nie ganz zugeheilt, und Patient habe seit jener Zeit im Bereich der von der Operation gebliebenen Narbe eine Fistel behalten, aus der sich früher Eiter entleert habe. In letzter Zeit werde meistens ein glasiges Sekret abgesondert. Kot habe sich niemals aus der Fistel entleert. Der Fall wurde nach eigener Angabe des Pat. von dem Operateur Herrn Dr. Lindpaintner veröffentlicht; freilich blieb die Zeitschrift, in welcher die Arbeit niedergelegt war, zunächst unbekannt.

Der Status war folgender: Pat. ist mittelgross, ziemlich gracil gebaut. Farbe der Haut und der sichtbaren Schleimhäute etwas blass. Lungen und Herz bieten keinen von der Norm abweichenden Befund dar.

In der rechten Leistengegend findet sich eine strahlige, in die Breite gezogene adhaerente Narbe. In der Mitte der Narbe ist eine Fistel nachweisbar, aus der ein Wulst hervorragt. Bei Sondierung der Fistel gelangt man nur ca. 3 cm tief nach unten und innen. Eine Hernie ist nicht zu konstatieren.

Diese Fistel erweckte zunächst den Gedanken, es könne sich um eine Fadenfistel und einen von sulzigen Granulationen ausgefüllten Fistelgang handeln, doch liess der eigentümliche Charakter der Fistelöffnung auch die Vermutung zu, dass eine Schleimhautfistel vorliege.

Die am 18. Juli 1906 in der chirurg. Klinik ausgeführte Operation zeigte ganz eigenartige Verhältnisse. Nach Excision der Narbe mitsamt der Fistel fand sich, dass die Fistel auch die narbig veränderte Fascie des Musculus obliquus abdominis externus durchsetzte. Die Fascie wurde gespalten, und nun lag von der Fistel nach unten innen ziehend ein walzenförmiger, blind endigender Körper vor, welcher ausgehülst wurde. Der walzenförmige Körper liess sich weiterhin nach aussen und oben verfolgen, verbreiterte sich hier ziemlich stark und erwies sich schliesslich als der extraperitoneal gelagerte, 8 cm lange Wurmfortsatz. Hierauf wurde das Coecum frei präpariert, das innig

mit der vorderen Bauchwand verwachsen war. Von einem Versuch, das Peritoneum vom Coecum zu lösen, musste infolge der innigen Verwachsungen Abstand genommen werden. Nach Freipräparierung des Poupart'schen Bandes und der stark nach oben zurückgezogenen Musculi obliquus abdominis internus und transversus abdominis wurde der Wurmfortsatz an der Basis abgequetscht, abgebunden und abgetragen und der Stumpf des Wurmes in das Coecum eingenäht. Dann wurde die Fascie der Musculi obliqui abdominis externus, internus und transversus abdominis zusammen mit einer Reihe seidener Knopfnähte an das Poupart'sche Band heruntergenäht. Alsdann wurde ein kleiner Jodoformgazetampon eingeführt und ein Deckverband angelegt.

Der exstirpierte Wurmfortsatz zeigte auf dem Durchschnitt proximal von der Fistelöffnung, welche in der peripheren Hälfte des Organes lag, einen Narbenring. Dazu wurde in dem zentralen Teile des Wurmes, der ziemlich ausgeweitet und von schleimigem Eiter erfüllt war, starke Schwellung der Schleimhaut festgestellt. Auch im peripheren Teile war eine deutliche Schwellung und Injektion der Schleimhaut zu erkennen.

Der Verlauf der Wundheilung war im ganzen glatt und Patient wurde am 9. August mit noch nicht ganz verheilter Tamponstelle in ambulante Behandlung entlassen. Die Tamponfistel heilte bald völlig.

Erst nach der Entlassung des Patienten glückte es, die Arbeit des Dr. Lindpaintner in der Festschrift des ärztlichen Vereins München anlässlich seines 50jährigen Bestehens festzustellen. Da diese Arbeit erst Klarheit über den Fall brachte, so lasse ich sie in den nachstehenden Zeilen wörtlich folgen:

„Am 29. November 1882 wurde ich zu dem 4 Monate alten Kinde der Schneiderseheleute Riebl gerufen, bei welchem Herr Dr. Rigauer eine frisch entstandene rechtsseitige Leistenhernie incarceriert gefunden hatte. Die Untersuchung des kleinen Kranken ergab neben dem Vorhandensein einer mobilen Nabelhernie in der rechten Leistengegend einen ungefähr walnussgrossen eingeklemmten Bruch, ausserdem aber im rechten Hodensacke eine als Hydrocele imponierende Geschwulst. Die Anamnese ergab, dass bei dem kleinen Patienten die Nabelhernie von Geburt an bemerkt wurde, während nach Angabe der Eltern

das Vorhandensein einer anderen Hernie nicht zu konstatieren war; erst am Morgen des 29. November sei auf heftiges Husten infolge einer mehrere Tage bestehenden Bronchitis der Tumor in der Leistengegend entstanden; bezüglich des Bestehens der Geschwulst am Hodensacke konnte ein genauer Zeitpunkt nicht eruiert werden, doch wurde bereits seit längerer Zeit eine Formveränderung der rechten Seite wahrgenommen. Das Kind sei mit Ausnahme der jetzigen Bronchialerkrankung zwar gesund, jedoch stets schwächlich gewesen; auch habe ein Arzt auf dem Lande, der Ernährung des Kindes wegen konsultiert, in der rechten Leistengegend einen harten Tumor konstatiert, denselben jedoch als Drüse erklärt und sei auf diese Geschwulst keine Rücksicht genommen worden.

Nachdem sich eine einfache Taxis auch in Chloroformnarkose völlig erfolglos erwies, schritt ich sofort zum Bruchschnitt unter antiseptischen Kautelen. Allein sowohl die äussere wie auch die innere Herniotomie konnten die vorhandene Incarceration nicht beseitigen und gelang dies erst, als ich den Bruchsack in seiner ganzenPeripherie vom Darme, mit dem er innig verwachsen war, losgelöst hatte. Nun liess sich das betreffende Darmstück leicht reponieren und nähte ich, da alle Verhältnisse normal erschienen, die ganze Wunde bis auf eine Drainstelle zu. Das Befinden des Kleinen war in den nächsten Tagen ein vollkommen gutes, d. h. die Wunde blieb ohne Reaktion; Stuhlentleerung war völlig normal. Als jedoch am 6ten Tage bei anscheinend völlig per primam verheilter Wunde die Nähte entfernt wurden, kam dieselbe beim nächsten Husteustosse sofort wieder zum Klaffen, und es drängte sich infolge des noch immer bestehenden Hustens eine immer grössere Partie Darm zur Wunde heraus, sodass ich am 9ten Dezember nochmals eine Naht und zwar die Lister'sche Plattennaht mit Silberdraht, anlegte. Auch auf diesen Eingriff erfolgte keine Reaktion und schien nunmehr völlige Heilung erzielt, bis nach Herausnahme der Nähte abermals ein völliges Klaffen und täglich stärkeres Hervortreten von Darmpartien erfolgte, sodass es evident war, auf diese Weise könne eine Heilung nicht erzielt werden. In erneuter Narkose am 16. Dezember besah ich nun nochmals die Verhältnisse auf das Genaueste und entdeckte nun, dass der in der Bruchpforte liegende Darm nach seiner Reposition sofort

wieder zum Vorschein kam, deshalb, weil er an seiner hinteren und unteren Partie verwachsen war, und beschloss daher, diese Adhäsionen zu lösen und nach vorgenommener Reposition die Bruchpforte selbst zu nähen. Bei diesem Vorgehen jedoch stiess ich auf ganz unerwartete Verhältnisse. Es gelang nämlich die Lospräparierung des Darmes erst dann, als ich den Hodensack in seiner ganzen Länge gespalten hatte, und zwar deshalb, weil es sich zeigte, dass von dem vorliegenden Darmstück, dem Coecum, der Processus vermiformis in seiner ganzen Länge von 6 cm im Hodensacke lag. Als ich bei dieser Spaltung die ursprünglich als Hydrocele erscheinende Geschwulst eröffnete, erwies sich dieselbe als Pyocele, und zwar war der Processus vermiformis mit dem Testikel verwachsen. Als nunmehr der Wurmfortsatz völlig losgelöst war, gelang es leicht, die Hernie zu mobilisieren; ich benützte nunmehr den Processus vermiformis als Tampon, indem ich ihn in die Bruchpforte einnähte und alsdann die Schenkel der letzteren durch einige Catgutsuturen zum Verschluss brachte. Auch dieser Eingriff blieb ohne Reaktion, ja im Gegenteil, das bis dahin ziemlich unruhige Kind war von diesem Augenblicke an ziemlich ruhig und verlief die weitere Heilung durch Granulationsbildung völlig normal, sodass Mitte Januar die ganze Wunde durch breite Narben geschlossen war und auch beim kräftigsten Schreien keinerlei Hervorwölbung gesehen oder gefühlt werden konnte, also Radikalheilung erzielt war.

Es war in diesem Falle offenbar eine angeborene Hernie vorhanden und muss der ganze Vorgang wohl auf die Weise erklärt werden, dass im foetalen Leben eine Verwachsung des Testikels mit dem Processus vermiformis durch einen entzündlichen Prozess stattgefunden hat, sodass beim descensustesticuli der Processus vermiformis mit herabstieg. War nun auch durch die erste Operation eine Wegsamkeit des eingeklemmten Darmes wieder hergestellt, so konnte doch das beständige Prolabieren von Darmschlingen erst dann verhütet werden, als der Processus vermiformis aus seinen Verbindungen gelöst und auf diese Weise die völlige Zurückstellung der Gedärme in die Leibeshöhle ermöglicht war. Diese Verhältnisse nicht sofort bei der ersten Operation erkannt zu haben, dürfte wohl um so eher

entschuldbar sein, als bei der Kleinheit der in Betracht kommenden Gebilde und der grossen Seltenheit derartiger Zustände eine Orientierung überhaupt sehr erschwert ist, anderenteils durch die wiederhergestellte Wegsamkeit des Darmes der eigentliche Operationszweck erfüllt war."

Sind Dickdarmbrüche auch im allgemeinen seltene Vorkommnisse, so werden doch speziell Hernien des Coecums mit der Appendix oder auch solche der Appendix vermiformis allein häufig beobachtet. In der Litteratur ist eine recht grosse Zahl von solchen Fällen zu finden, bei denen im Bruchsacke einer Inguinal- oder Cruralhernie, seltener bei anderen Bruchformen, das Coecum mit dem Processus vermiformis oder auch dieser allein vorlag. In den meisten Fällen handelte es sich natürlich um rechtsseitige Inguinal- oder Cruralhernien, doch ist entsprechend abnormen Lagerungen des Coecums auch in linksseitigen Brüchen der Wurmfortsatz vorgefunden worden. Hildebrand, der sich mit diesen Bruchformen eingehend beschäftigt hat, gibt an, dass das Coecum als Inhalt fast bei jeder Art von Hernien beobachtet worden sei und fand auch 14 Fälle von linksseitigen Coecalhernien.

O. Foerster (Centralblatt für Chirurgie 1902) konnte sogar 53 Fälle linksseitiger Coecalhernien zusammenstellen. In einem Drittel dieser Fälle zeigte der Wurmfortsatz pathologische Veränderungen. Dabei sei bemerkt, dass verhältnismässig viele der betreffenden Patienten Kinder in sehr frühem Alter sind, während andererseits auch auf das vorgerückte Lebensalter ein erheblicher Teil dieser Bruchformen trifft. Das mittlere Lebensalter bleibt davon ziemlich verschont.

Der in eine Hernie vorgelagerte Processus vermiformis kann selbstverständlich infolge von Zirkulationsstörungen (Zerrungen, andererseits auch infolge äusserer Insulte (Druck, Reibung etc.) leicht erkranken, und so ist denn auch die Appendicitis im Bruchsacke ein bekanntes Kapitel in der Lehre von der Appendicitis überhaupt. Wie die Appendix- bezw. Coecalhernien, so scheinen auch die Entzündungen des Wurmfortsatzes im Bruchsacke vorwiegend das frühere Kindesalter einer-

seits und das vorgerückte Alter andererseits zu betreffen; doch sind anscheinend alte Patienten soviel häufiger mit dieser Art der Wurmfortsatzentzündung beobachtet worden, dass manche Autoren (Wassiljew, Sprengel,) die Appendicitis im Bruchsacke geradezu als die Altersform der Appendicitis bezeichnen. Natürlich kommt es nicht in allen Fällen von Hernien der Appendix zu Appendicitis, sondern vielfach sind Fälle beschrieben worden, bei denen der Wurmfortsatz nicht die geringsten Veränderungen aufwies, welche auf entzündliche Prozesse irgendwelcher Art hätten schliessen lassen können. Selbst Incarceration des Processus vermiformis in einer Hernie ohne entzündliche Erscheinungen am Wurm ist beobachtet worden. Brieger (Die Hernien des Processus vermiformis; Archiv für klin. Chirurgie) erwähnt mehrere derartige Fälle. Einen solchen Fall beschrieb ferner Wulff in der Sitzung vom 11. März 1901 der Freien Vereinigung der Chirurgen Berlins (Deutsche med. Wochenschr.). Bei der Diskussion waren Wulff, Körte, Rotter und Krause der Ansicht, dass sich ein normaler Wurmfortsatz wohl einklemmen könne, während Sonenburg daran festhielt, dass er die Einklemmung stets als Folge vorausgegangener Entzündung betrachte.

Was nun den oben beschriebenen Fall betrifft, so hat bei dem 4 Monate alten Kinde eine Appendicitis im Bruchsacke bestanden. Mit ziemlicher Sicherheit geht dies aus den Verhältnissen hervor, die in der citierten Arbeit von Dr. Lindpaintner beschrieben sind. Danach fand sich damals die zuerst als Hydrocele angesehene Geschwulst im rechten Hodensacke mit Eiter gefüllt, erwies sich also als Pyocele. Offenbar war diese Eiteransammlung das Resultat einer von dem im inguinalen Bruchsacke befindlichen Wurmfortsatze ausgegangenen eitrigen Entzündung. Dr. Lindpaintner hat in seiner Arbeit das Aussehen des Processus vermiformis nicht beschrieben, weil zu jener Zeit (1883) die Erkrankungen der Appendix und die pathologischen Veränderungen derselben wenig oder überhaupt nicht bekannt waren und daher auch bei jenem Falle dem Wurmfortsatze nicht das Interesse zugewandt werden konnte, welches er nach der ganzen Sachlage verdient hätte. Durch die Annahme, dass bei dem viermonatigen Kinde eine Bruchsackappendicitis bestanden habe, erhält die Verwachsung des Processus vermi-

formis mit dem Hoden, welche die Operation so sehr erschwert hatte, ihre einfache ungezwungene Erklärung. Die Auffassung, welche Dr. Lindpaintner in seiner Abhandlung äussert, nämlich dass schon während des foetalen Lebens durch einen entzündlichen Prozess die Verwachsung erfolgt sei, dürfte zum mindesten für diesen Fall einigen Zweifeln begegnen. Brieger (Archiv für klin. Chirurgie) schreibt zwar die Entstehung der congenitalen Hernien des Processus vermiformis strangartigen oder unmittelbaren Verwachsungen desselben mit dem Hoden im Foetalleben zu. Auch Sprengel erwähnt allerdings in seiner Monographie über Appendicitis, dass Hildebrand, der sich eingehend mit diesen Hernien befasst habe, als Ursache des Eintrittes des Coecums in einem Bruchsack ausser der excessiven Entwicklung des Mesocolons auch abnorme Verwachsungen mit anderen Organen, namentlich auch mit dem Hoden, während der embryonalen Entwicklung ansehe. Lockwood habe derartige Fälle beschrieben, darunter einen, bei welchem ein peritonealer Strang zwischen Coecum und Ovarium vorhanden war. Jedoch hält Sprengel selbst die Erklärung der Entstehungsweise dieser Brüche mit Hilfe solcher Verwachsungen für nicht sehr wahrscheinlich und führt dagegen an, dass der Hoden frühzeitig descendiere, im dritten Monat bereits im grossen Becken, im 5. und 6. an der Innenseite der vorderen Bauchwand stehe, während der Descensus des Coecums später erfolge. Ausserdem stosse die Frage, auf welcher pathologischen Grundlage jene Verwachsungen im Foetalleben vor sich gehen, auf Schwierigkeiten. Die ganze Anschauung bleibe zweifelhaft, obwohl sie hervorragende Vertreter gefunden habe, die teils in der Annahme einer foetalen Peritonitis, teils in der Annahme einer foetalen Appendicitis ihre Erklärung suchten. Sprengel glaubt sich den Vorgang so vorstellen zu können, dass zunächst ein dem Coecum naheliegender Dünndarmabschnitt eintrete und diesem durch unmittelbare Zugwirkung das Coecum folge.

K. Ritter v. Hofmann (Centralbl. f. Chir. 1897) erwähnt in seinen Beiträgen zur Kenntnis der Hernien des Wurmfortsatzes einige Fälle, bei denen der Processus vermiformis mit dem oberen Pol des Hodens verwachsen war, und betont dabei, dass die Neigung der Appendix zu Entzündungen als Bruchinhalt grösser sei, wie in der freien Bauchhöhle. Ferner weist er auf

die Häufigkeit der Verwechslung von Appendicitis im Bruchsacke mit Brucheinklemmung hin.

Damit sind wir bei einem Punkte angelangt, der auch in unserem Falle nähere Würdigung verdient; denn wie zu Beginn der Lintpaintner'schen Arbeit zu entnehmen ist, wurde bei dem kleinen Patienten die Diagnose auf incarcerierte Hernie gestellt. Da wir gezeigt haben, dass mit grosser Wahrscheinlichkeit eine acute eitrige Appendicitis im Bruchsacke bestanden hat und da ferner die Differentialdiagnose zwischen Incarceration einer Hernie und Appendicitis im Bruchsacke meistens heute noch grosse Schwierigkeiten bietet, nach den damaligen Erfahrungen über Appendicitis aber überhaupt unmöglich war, so dürften es die Symptome der Bruchsackappendicitis gewesen sein, die zu der Diagnose einer Einklemmung führten, welche in Wirklichkeit wohl nicht bestanden hat. Zwar hätte neben der Entzündung des Wurmfortsatzes auch noch eine Incarceration desselben vorliegen können, doch sind solche Fälle selbst heute kaum zu diagnostizieren. Auch wäre dies bei der Operation doch sicherlich aufgefallen und in der Arbeit erwähnt worden.

Obwohl die Bruchsackappendicitis zu den gutartigen Wurmfortsatzentzündungen gehört, - Wassiljew, Sprengel bezeichnen es sogar als charakteristisch für dieselbe — weil sie ausserhalb der Bauchhöhle verläuft, können ihre Symptome den Erscheinungen der Incarceration so ähnlich sein, dass noch immer zahlreiche Fälle von Appendicitis im Bruchsacke als vermeintliche incarcerierte Hernien zur Operation gelangen.

Wenn wir uns nunmehr der Betrachtung der Fistel zuwenden, welche bei dem Kinde bald nach jener ersten Operation entstand, so ist nochmals hervorzuheben, dass aus ihr niemals Kot abgesondert wurde. Die Fistel muss zu dem grossen Gebiete der im Verlaufe der Appendicitis auftretenden Fisteln gerechnet werden, doch nimmt sie in mehrfacher Beziehung eine gewisse Sonderstellung ein. Zweifellos steht ihre Entstehung im Zusammenhange mit der Operation der Hernie des Processus vermiformis bei unserem Patienten im Jahre 1883. Der aus seinen Verwachsungen mit dem Hoden gelöste Wurmfortsatz wurde damals als Tampon in die Bruchpforte eingenäht und dadurch also sehr oberflächlich gelagert. Die entzündlichen Veränderungen des Processus vermiformis bestanden fort, und es mag

vielleicht schon eine Perforation vorhanden gewesen oder sehr bald entstanden sein. Auch ist die Möglichkeit nicht von der Hand zu weisen, dass bei der operativen Lösung der Verwachsungen zwischen Appendix und Testikel die Wandung des Wurms oder wenigstens die Serosa, soweit sie überhaupt noch vorhanden war, verletzt worden ist. Wenn wir uns nun daran erinnern, dass an dem später exstirpierten Wurmfortsatz proximal von der Fistel ein stenosierender Narbenring gefunden wurde, so ist damit auch begreiflich, weshalb die Fistel nicht zuheilte, sondern Jahrzehnte hindurch als ein für den Patienten überaus lästiges Uebel fortbestand. Denn das eitrige Sekret des nunmehr in chronischer Entzündung befindlichen Wurmfortsatzes hatte wegen dieser Stenose coecalwärts keinen oder nur ungenügenden Abfluss. Unter diesen Umständen war natürlich ein Ausheilen der Fistel unmöglich.

Wenn in der Literatur von Fisteln im Verlaufe der Appendicitis die Rede ist, handelt es sich meistens um Kotfisteln an der Abtragungsstelle der Appendix. Mit einem solchen Zustand hat unser Fall nichts gemeinsam, zumal die Fistel nicht nach einer Appendicitisoperation, sondern nach der operativen Reposition der Wurmfortsatzhernie in der Kindheit des Patienten auftrat. Ein anderes unterscheidendes Moment gegenüber der Mehrzahl der Appendixfisteln ist noch in Betracht zu ziehen. Wurmfortsatzfisteln können so entstehen, dass ein um den perforierten Wurm gebildeter Abscess nach aussen oder in ein inneres Hohlorgan durchbricht und damit eine indirekte Kommunikation mit dem Appendixlumen gegeben ist. Der Vorgang kann aber auch so sein, dass das Lumen des Processus vermiformis unmittelbar mit der äusseren Hautoberfläche oder einem inneren Hohlorgane in Verbindung tritt. Wir haben es dann mit einer reinen lippenförmigen Wurmfortsatzfistel zu tun, wie sie in unserem Fall vorliegt. Die erstgenannte Art der Entstehung mittels Abscessperforation ist ungleich häufiger und eigentlich nicht als reine Fistelbildung zu bezeichnen. Doch kann nach Sprengel durch Ausheilen des Abscesses auch hierbei schliesslich eine rein lippenförmige Fistel resultieren.

Mühsam (Mitteilungen aus den Grenzgebieten der Medizin und Chirurgie) unterscheidet spontan entstandene und nach Operationen auftretende Fisteln. Nach Operationen kann es zu einfachen,

Schleim oder Eiter secernierenden oder zu Kotfisteln kommen. Die Fistel des vorliegenden Falles gehört, wenn wir diese Einteilung zu Grunde legen, zu den nach Operation entstandenen einfachen Fisteln, da sie niemals Kot entleerte und ihr Zusammenhang mit der Operation der Appendixhernie ersichtlich ist. Mühsam betont in seiner Abhandlung auch die sehr schlechte Heilungstendenz derjenigen Appendixfisteln, bei welchen proximal von der Fistelöffnung eine Verengerung oder Obliteration des Wurmfortsatzlumens besteht, mit der Begründung, welche wir schon oben für das Jahrzehnte lange Bestehen der Fistel unseres Patienten geltend gemacht haben. Unter den Fällen, welche Mühsam erwähnt, wäre vielleicht hier der anzuführen, bei dem bei einem Manne nach Spaltung eines oberflächlichen Bauchdeckenabcesses in der rechten Unterbauchgegend, welcher dann ausheilte, im Verlaufe der nächsten Jahre wiederholt Schmerzen in der Ileocoecalgegend auftraten und die Bildung einer Fistel stattfand, aus welcher schleimige, kotigriechende Flüssigkeit secerniert wurde. Bei der Operation stellte sich heraus, dass der an der Spitze perforierte Wurm zu der Fistelöffnung führte. Offenbar handelt es sich hier um die indirekte Fistelbildung mit Abscessperforation, doch ist das Endresultat ähnlich wie in unserem Falle.

Sprengel unterscheidet bei den Fisteln nach Appendictis mechanische, bei denen z. B. ungünstige Wundhöhlengestaltung, Fremdkörper in der Tiefe, auch Darmwandläsionen die fistulöse Eiterung unterhalten und essentielle, deren Verheilung durch Fortbestehen einer krankhaften Veränderung am Wurmfortsatze verhindert wird. Zu den letzteren rechnet er z. B. folgenden Fall seiner eigenen Beobachtung. Bei einem 20jährigen Manne, der 6 Monate zuvor wegen acuter Appendicitis operiert worden war, bestand eine Fistel, welche mässige Mengen einer hellen, fadenziehenden Flüssigkeit absonderte. Die Fistel führte, wie sich bei der Operation ergab, in den zentralwärts verschlossenen, seitwärts mit dem Peritoneum parietale verwachsenen Processus vermiformis. Nach Appendektomie trat Heilung ein. Hier lagen also insofern die gleichen Verhältnisse wie in unserem Falle vor, als wegen einer proximal von der Fistelöffnung gelegenen Stenose bezw. Obliteration das Sekret beständig durch die Fistel fliessen musste, und damit eine Heilung ausgeschlossen war.

Zum Schlusse erfülle ich noch die angenehme Pflicht, Herrn Geheimen Rat Prof. Dr. v. Angerer für die Uebernahme des Referats und Herrn Privatdozenten Dr. Gebele für die Ueberlassung des Themas und Unterstützung bei der Ausführung zu danken. Ferner gebührt noch mein besonderer Dank Herrn Privatdozenten Dr. Oberndorffer für die liebenswürdige Hilfe bei der anatomischen Bearbeitung des Präparates zum ersten Fall.

VERZEICHNIS

der benutzten Literatur:

1.) Prof. O. Sprengel: Appendictis.

2.) Centralblatt für Chirurgie 1891.

3.) Deutsche Zeitschrift für Chirurgie 1894.

4.) Beiträge zur klinischen Chirurgie, Bd. 37 und 38

5.) Archiv für klinische Chirurgie 1893.

6.) Mitteil. aus den Grenzgebieten der Medizin u. Chriurgie Bd. 11.

7.) Virchow's Archiv, Bd. 132.

8.) Münchner med. Wochenschrift.

9.) Deutsche medizin. Wochenschrift.

LEBENSLAUF.

Verfasser vorstehender Dissertation wurde am 15. Juni 1883 zu M.-Gladbach in der Rheinprovinz geboren, absolvierte die Oberrealschule daselbst und erwarb Ostern 1902 das Zeugnis der Reife, um dann die Universität Freiburg i. Br. zu beziehen. Nach Erlangung der Reife des Realgymnasiums zu Coblenz durch eine Ergänzungsprüfung Ostern 1903, widmete sich Verfasser seinen medizinischen Studien noch 1 Semester hindurch in Freiburg, studierte dann in Leipzig, bestand dort Ende des Sommersemesters 1904 die ärztliche Vorprüfung und diente sein halbes Jahr mit der Waffe beim 7. Inf.-Reg. No. 106 „König Georg". Die beiden folgenden Semester verbrachte er in Berlin und bezog darauf die Universität München, wo er zu Beginn des Sommersemesters 1907 die ärztliche Prüfung bestand.